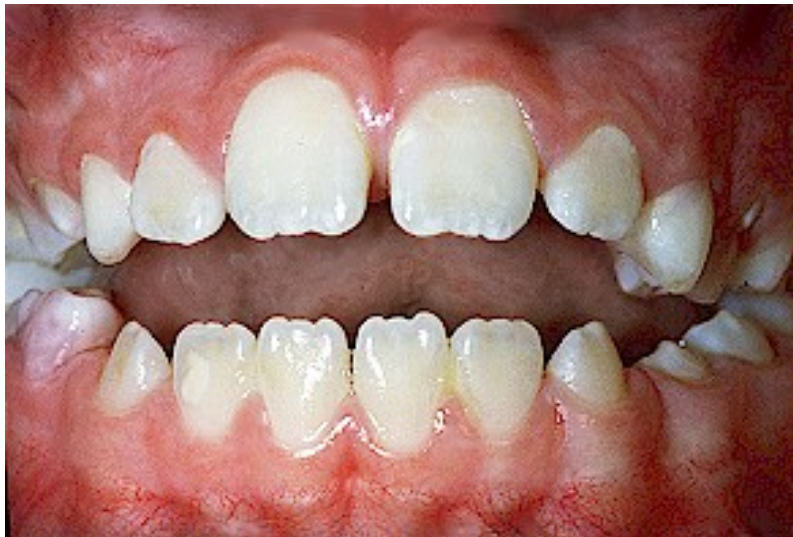

# Der offene Biss



Kurs der Kieferorthopädischen Behandlung I  
Assistentin: Dr. Bull  
Sommersemester 2007  
Tim Hacker

# Inhaltsverzeichnis

Deckblatt	1
Inhaltsverzeichnis	2
Definition	3
Klassifikation	4
Prognose	4
Ursachen des frontal offenen Bisses	5
Habits	5
Lutschhabits	5
Einsaugen der Lippen- oder Wangenschleimhaut	6
Zungenfehlfunktionen	6
Viszerales Schluckmuster	6
Zungenpressen	6
Mundatmung	7
Traumata	7
Ereberte Disproportionen	8
Apert-Syndrom	8
Down-Syndrom	9
Franceschetti-Syndrom	9
Lippen-Kiefer-Gaumenspalten	10
Therapie	10
Kausaltherapie	10
Abgewöhnung von Lutschhabits	10
Abgewöhnung von Zungenhabits	12
Abgewöhnung der Mundatmung	12
Weitere Kausaltherapien	12
Symptombezogene Therapie	13
Bissenkung	13
Passive Bissenkung	13
Aktive Bissenkung	13
Offener-Biss-Aktivator	14
Therapie beim skelettal offenen Biss	15
Kombiniert kieferorthopädisch-chirurgische Therapie	15
Festsitzende Apparate	15
Sonderfall seitlich offener Biss	15
Rezidivgefahr	15
Anhang	16
FRS-Auswertung	16
Literaturangaben und Bildnachweis	16
Quellen	16
Bildnachweis	16

## Definition

Beim offenen Biss handelt es sich um eine vertikale Abweichung der Zähne von der Okklusionsebene, die durch einen verkleinerten bzw. negativen Overbite charakterisiert ist. Unterschieden wird zwischen frontal offenem, seitlich offenem und zirkulär offenem Biss.

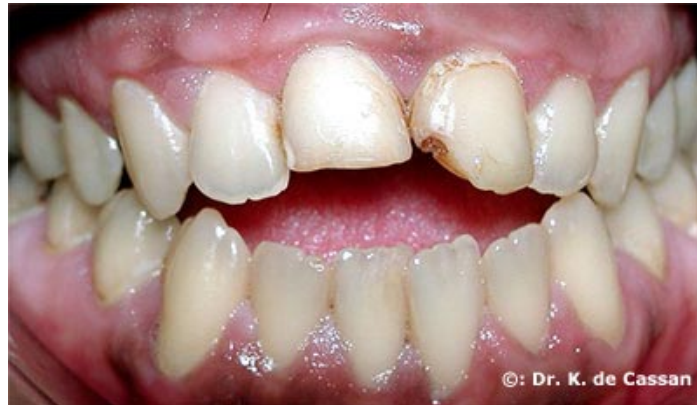

Abb. 1: frontal offener Biss

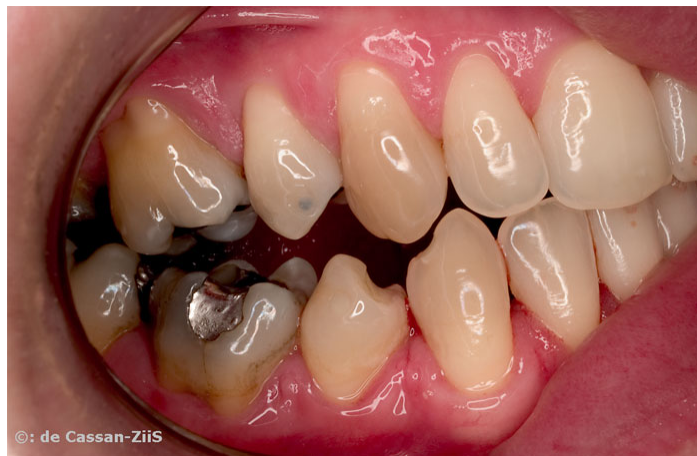

Abb. 2: seitlich offener Biss

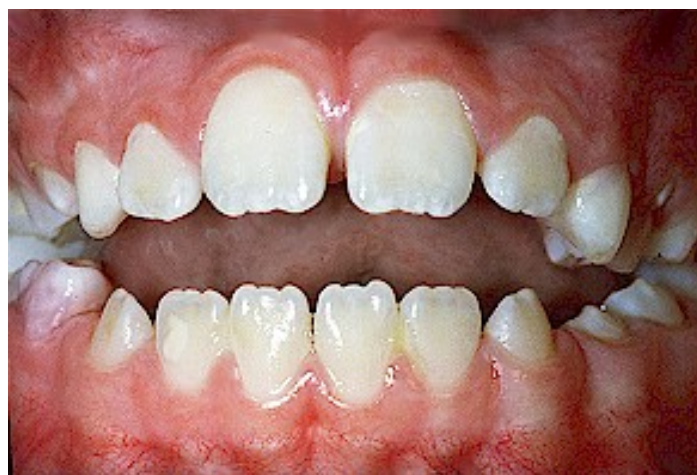

Abb. 3: zirkulär offener Biss

Die Klassifikation erfolgt nach der Ursache des verkleinerten Overbites. Man unterscheidet

- dentoalveolär bedingte,
- skelettal bedingte,
- funktionell bedingte und
- iatrogen bedingte

offene Bisse.

## Klassifikation

Der dentoalveolär bedingte offene Biss geht von einer vertikalen Unterentwicklung des anterioren Alveolarfortsatzes aus und kann zusätzlich funktionelle Anteile (Habits) haben, die zu einem gestörten Durchbruch der Inzisiven führen. Auch ankylotische Zähne können durch das Wachstum des Kiefers zu offenen Bissen führen.

Der skelettal bedingte offene Biss hat eine allgemeine Wachstumsstörung als Ursache. Es überwiegt das vertikale Wachstum (dolichofazialer Gesichtstyp).

Charakteristischerweise lassen sich in der FRS-Auswertung folgende Punkte finden:

- vergrößerter Kieferbasis- und Gonionwinkel
  - vergrößerte untere Gesichtshöhe
  - verkleinerte posteriore Gesichtshöhe
  - proklinierte Oberkieferinzisiven
  - retrognather Unterkiefer
  - vergrößerter Y-Achsenwinkel
- [s. Anhang: FRS-Auswertung]

Sonderform ist der rachitisch bedingte offene Biss, der durch den mangelnden Widerstand des Knochens gegenüber den Muskelkräften (v.a. M. masseter) entsteht. Der Unterkieferkörper wird im Bereich des Muskelansatzes aufgebogen (sog. Masseter-Knick).

Charakteristische Symptome:

- Masseter-Knick
- Biss sowohl frontal als auch seitlich offen
- Lyraform des Oberkiefers
- Schmelzhypoplasien
- Abflachung des unteren Schneidzahnbogens (Schmidt-Gussenbauer-Linie)

Dem funktionell bedingten offenen Biss liegt meistens ein Lutschen/Nuckeln über den physiologischen Zeitraum (bis zum 3. Lebensjahr) hinaus zu Grunde. Dadurch kommt es zu bleibenden Kieferverformungen. Diese zeigen sich als Protrusion der Oberkieferinzisiven durch die palatinale Einlagerung des Lutschobjekts und in einer Kieferverformung nach oral durch den erhöhten Druck der Wangenmuskulatur aufgrund des erzeugten Unterdrucks.

Der iatrogen bedingte offene Biss tritt bei bestimmten kieferorthopädischen Behandlungen auf und ist in diesem Zusammenhang sogar ausdrücklich erwünscht, um das jeweilige Ergebnis zu erzielen. Iatrogen offene Bisse sind z.B. beim Überstellen bei Kreuzbiss, Distalisierung der oberen Molaren oder Protrusion der Oberkieferfront aufzufinden.

Persistiert der offene Biss nach Behandlungsabschluss ist von einem Behandlungsfehler auszugehen.

Außerdem kann der offene Biss auch bei vererbten Schmelzhypoplasien (Amelogenesis imperfecta) auftreten.

## Prognose

Die Therapie der habituellen/dentoalveolären Form hat eine relativ gute Prognose, die skelettale Form hat aufgrund des vertikalen Wachstums (clock-wise nach dorso-caudal) eine nicht so gute Prognose.

Problematisch ist die Differenzierung zwischen den beiden Formen, da die meisten offenen Bisse Anteile beider Formen enthalten, außerdem stellen sich die skelettalen Ursachen im FRS aufgrund der physiologischen Anpassung nicht immer deutlich dar.

# Ursachen des frontal offenen Bisses

Es gibt 3 hauptsächliche Ursachen des frontal offenen Bisses:

- Habits
- Traumata
- Ererbte Disproportionen

## Habits

Habits sind „dumme Angewohnheiten“ des Patienten. Diese, meist unterbewusst ablaufenden, destruktiv auf bestimmte Zahn-/Kieferabschnitte wirkenden Tätigkeiten, führen zu Lockerungen der Zähne und Verformungen des Kiefers. In ca. 40% der Fälle aller Zahn- und Kieferfehlstellungen liegen Habits als Ursache vor. Für die Kausalität des offenen Bisses sind vor allem die folgenden Habits wichtig:

- Lutschhabits (Finger, Trinkflaschen etc.)
- Einsaugen der Lippen- oder Wangenschleimhaut
- Zungenfehlfunktionen
- Mundatmung

## Lutschhabits

Bis zum 3. Lebensjahr ist das Daumenlutschen/Nuckeln als physiologisch anzusehen. Bei der Anlagerung des Daumens (oder eines anderen Gegenstandes) an den vorderen Oberkieferabschnitt kommt es dort zu einer Ventralentwicklung des Alveolarfortsatzes, die Inzisiven stehen lückig und protrudiert. Die vertikale Entwicklung der Zähne und des Kiefers ist gehemmt. Gleichzeitig wird die sagittale Entwicklung des Unterkiefers behindert und die Inzisiven werden retrudiert. Bei lang andauerndem Lutschen kann der Oberkiefer nach kranial kippen, dies stimuliert den Durchbruch der posterioren Zähne. Außerdem entsteht durch den Unterdruck des Lutschens ein erhöhter Druck der Wangenschleimhaut, der zur transversalen Verformung der Kiefer in oraler Richtung führt. Beim Lutschen/Nuckeln handelt es sich meistens um die sprachlosen Bitten des Kindes um Liebe und Zuwendung. Auch ältere Kinder äußern sich in dieser Form, wenn sie keinen adäquaten sprachlichen Ausdruck finden. Die nicht befriedigten seelischen Bedürfnisse werden durch eine materielle Befriedigung kompensiert. Es ist meist ratsam, eine psychologische Betreuung durchführen zu lassen, wenn Lutschhabits bei älteren Kindern auftreten (6. Lebensjahr und älter).

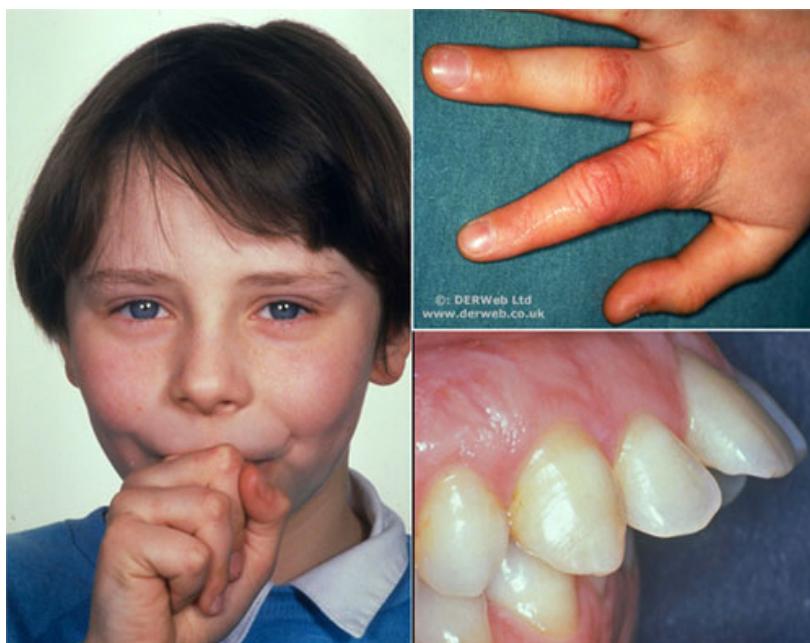

Abb. 4: Lutschhabit, sowohl der Finger als auch der Oberkiefer ist verformt

Entscheidend für das Schädigungsausmaß ist die Intensität und Dauer des Lutschens.

## Einsaugen der Lippen- oder Wangenschleimhaut

Wie bereits beim Lutschhabit vorgestellt, gibt es auch die isolierte Form der Druckentwicklung durch die Mundvorhofschleimhäute. Die Folgen sind ähnlich, allerdings entwickelt sich der offene Biss aufgrund des Platzmangels durch die Verformung der Kiefer nach oral und ist dadurch nicht so stark ausgeprägt.

## Zungenfehlfunktionen

### *Viszerales Schluckmuster*

Beim Säugling liegt das viszerale (infantile) Schluckmuster vor, bei dem die Kiefer auseinander stehen, die vorverlagerte Zunge zwischen den Kieferwülsten und die Zungenspitze anterior liegt. Im Laufe der ersten Dentition wird dieser Schluckvorgang durch das somatische Schluckmuster ersetzt. Meistens ist das persistierende viszerale Schluckmuster Folge eines offenen Bisses und nicht die Ursache.

### *Zungenpressen*

Zu unterscheiden sind das primäre Zungenpressen, das dentoalveoläre und skelettale Abweichungen verursacht und das sekundäre Zungenpressen, welches als Adaptation an eine bereits vorhandene Anomalie zu verstehen ist.

Je nach Pressmodus kann das Zungenpressen zu einem frontal, lateral oder zirkulär offenen Biss führen. Bei frontaler Einlagerung unter Funktion führt dies zum frontal offenen Biss, bei lateraler Einlagerung entsprechend zum lateral offenen Biss. Das Zungenpressen kann auch als Schmerzvermeidungsmechanismus bei Tonsillenhyperplasie vorliegen. Adaptiv kann es bei Zahnverlust/Lückenbildung vorliegen. Hierbei ist vor allem zu beachten, dass das Zungenpressen auch bei Ersatz des fehlenden Zahnes bzw. Lückenschluss persistieren kann. Beim skelettal offenen Biss können Zungendyskinesien die morphologischen Gegebenheiten verstärken.

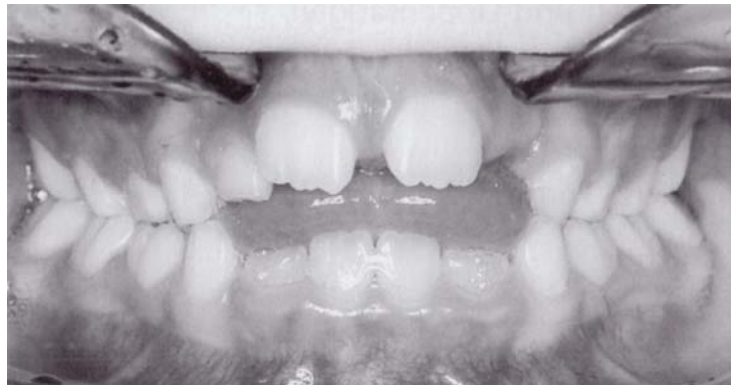

Abb. 5: Frontal offener Biss durch Persistenz eines viszeralen Schluckmusters

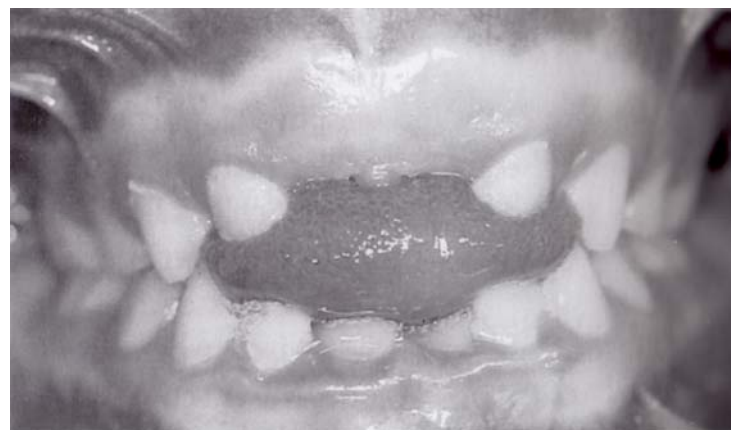

Abb. 6: adaptiver offener Biss nach Frontzahnverlust durch Trauma

## Mundatmung

Die Mundatmung hat in 20% der Fälle anatomische Variationen der Nase, Nasenhöhle und Nasennebenhöhle als Ursache. Durch die fehlende Stimulation der perioralen Muskulatur kommt es häufig zu einem Missverhältnis zwischen Zungen-, Wangen- und Lippenmuskulatur. In 80% der Fälle handelt es sich um eine habituell angewöhnte Dysfunktion. Mundatmer sind vielfach am sogenannten Adenoid-face oder Long-face zu erkennen. Der Unterkiefer passt sich der nach vorn unten gelagerten Zunge an und richtet sich nach dorsoventral aus, wie beim vertikalen Wachstum. Dieses kann zum offenen Biss führen.

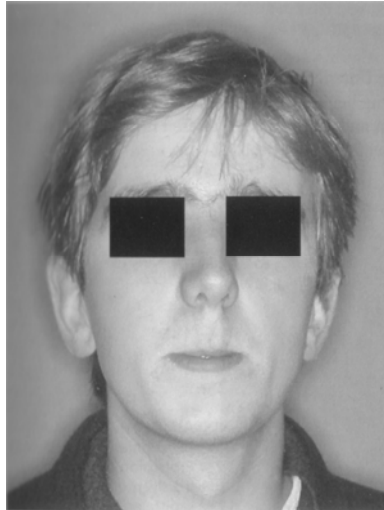


Abb. 7: Adenoidface

## Traumata

Bedingt durch Sturz, Gewalteinwirkung o.ä. kann es zur ein- oder beidseitigen Kollumfraktur kommen. Dadurch fehlt die Abstützung des Unterkiefers am Schädel und beim Versuch den Mund zu schließen bzw. den Ober- und Unterkiefer in Okklusion zu führen, kommt es nur noch im hinteren Bereich der Zahnreihen zum Kontakt. Bei der beidseitigen Kollumfraktur ist das Ergebnis symmetrisch, bei der einseitigen Fraktur asymmetrisch. Diese Frakturen sind relativ selten, bedürfen aber in jedem Fall der Behandlung, da es zum Teil zu Ankylosen im Gelenk kommen kann.

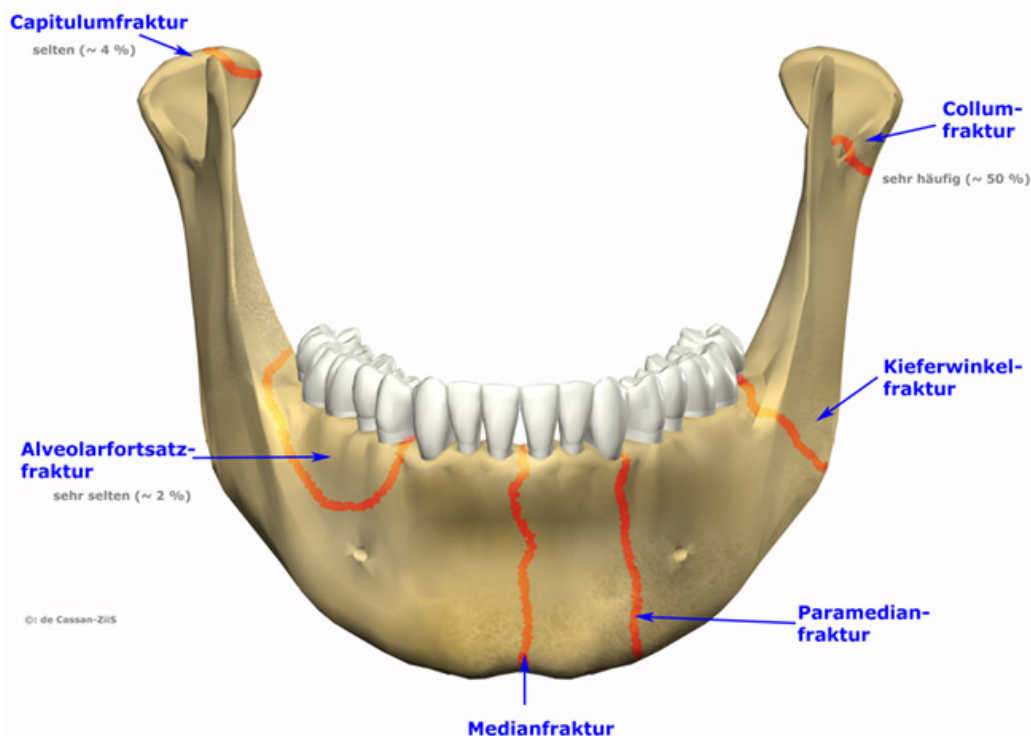


Abb. 8: Unterkieferfrakturen

## ***Erebtte Disproportionen***

Der offene Biss ist ein zusätzliches Symptom bestimmter Syndrome, die vor allem die Knochenentwicklung des Gesichtsschädels betreffen. Außerdem können Syndrome, die zu einer Makroglossie führen, ebenso einen offenen Biss erzeugen. Zu erwähnen sind

- Apert-Syndrom
- Down-Syndrom
- Franceschetti-Syndrom (Dysostosis mandibulofacialis)
- Lippen-Kiefer-Gaumenspalten

## **Apert-Syndrom**

Auch als Akrozephalosyndaktylie bezeichnete seltene Erkrankung, die den Schädel und die Extremitäten betrifft. Bei dieser Krankheit verschließen sich die Suturen des Schädels vorzeitig wobei aber die große Fontanelle persistiert. Dadurch kommt es zu einer deutlichen Unterentwicklung des Mittelgesichtes einschließlich hypoplastischer Maxilla, hohem engen Gaumen und daraus resultierender Pseudoprogenie. Erschwerend kommen in 33% der Fälle isolierte Gaumenspalten hinzu. Durch die hypoplastische Maxilla besteht ein hochgradiger Platzmangel der zum verspäteten Durchbruch aller Zähne, irregulärer Zahnstellung und einem frontal offenen Biss führt. Dem Apert-Syndrom liegt eine Genmutation zugrunde, die autosomal-dominant vererbt wird.

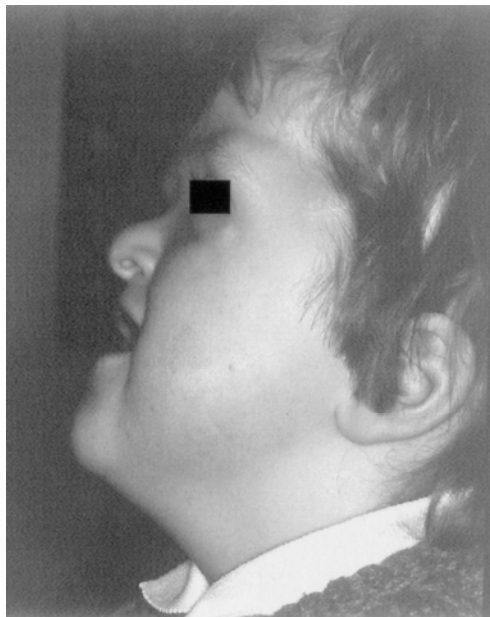

Abb. 9: typische Physiognomie bei Apert-Syndrom

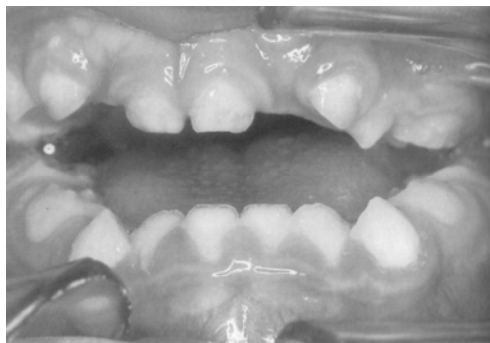

Abb. 10: Dentitio tarda und offener Biss



## Down-Syndrom

Dieses Syndrom ist genetisch bedingt und hat als Ursache eine Verdreifachung des 21. Chromosoms, daher auch der Name Trisomie 21. Die kieferorthopädisch interessanten Symptome sind vor allem die Makroglossie, Exoglossie, Unterentwicklung des nasomaxillären Komplexes, Dentitio tarda und Hypodontie. Vor allem aufgrund der Makroglossie und der Exoglossie findet sich beim Down-Syndrom häufig ein offener Biss.

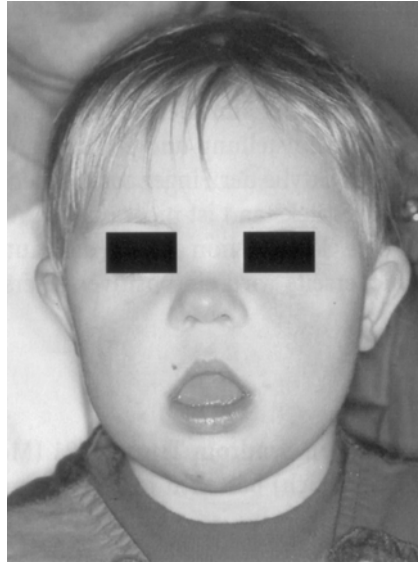

Abb. 11: typische Physiognomie

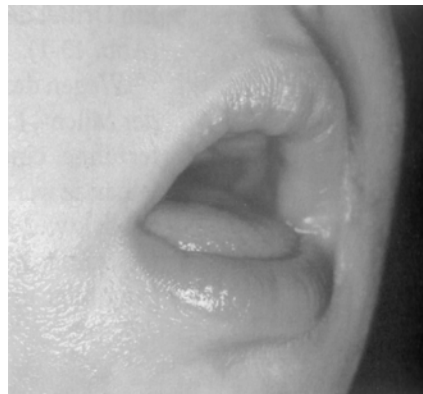

Abb. 12: Hypotonus der Lippen und Zunge

## Franceschetti-Syndrom

Das Franceschetti-Syndrom wird dominant vererbt und bezeichnet die Fehlbildung des Hinterkopforanisations. Dabei kommt es typischerweise zur einseitigen oder beidseitigen Unterentwicklung des Gesichts, vor allem zur Unterkieferhypoplasie. Dadurch bedingt treten Gebissverformungen auf, die sich bei beidseitiger Unterentwicklung als Vogelgesicht darstellen.

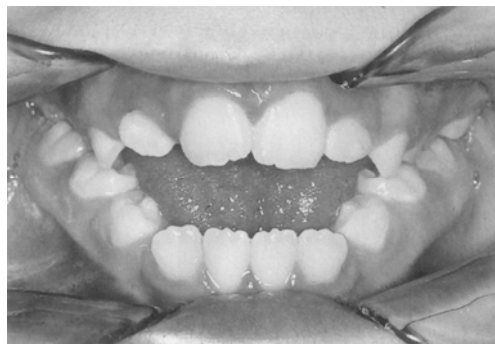

Abb. 13: fast zirkulär offener Biss

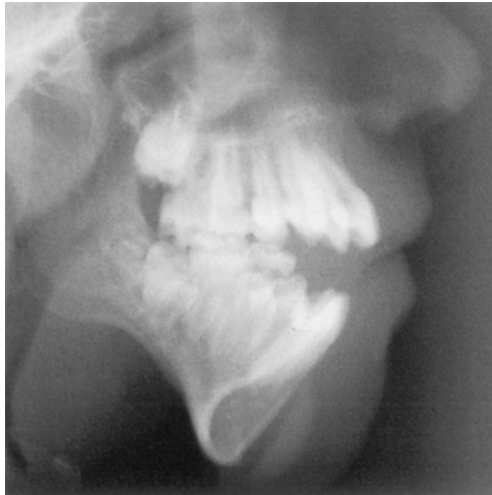

Abb. 14: typische Unterkieferform

## Lippen-Kiefer-Gaumenspalten

Bei Lippen-Kiefer-Gaumenspalten wachsen die Oberkiefersegmente unabhängig voneinander. Dies kann dazu führen, dass vor allem seitlich offene Bisse auftreten, wenn das eine Segment stärker als das andere wächst. Bei Einlagerung der Zunge in die Gaumenspalte kann es zudem eine Ventralentwicklung des Oberkiefers geben, die zu einem frontal offenen Biss führt.

## Therapie

### **Kausaltherapie**

Die Wiederherstellung der Kaeffizienz, der Sprache und der Ästhetik ist das Therapieziel. Außerdem sollen Craniomandibuläre Dysfunktionen gemindert werden. Nach Möglichkeit wird immer eine Kausaltherapie angestrebt.

### **Abgewöhnung von Lutschhabits**

In den meisten Fällen ist der offene Biss auf Lutschhabits zurückzuführen. Diese müssen vor einer möglichen Apparatetherapie auf jeden Fall abgestellt sein. Die meisten Kinder stellen ihre Lutschgewohnheiten von selbst ein. Im Milchgebiss kann man das Lutschen noch als physiologisch ansehen, daher ist dort ein Eingriff kontraindiziert. Therapeutisch wird erst dann eingegriffen, wenn die bleibenden Inzisiven durchbrechen und das Kind selbst durch sein Lutschhabit gestört ist und eine Beendigung wünscht. Dafür ist natürlich eine entsprechende geistige Reife und psychische Situation Voraussetzung.

Zuerst klärt der Kieferorthopäde im Gespräch mit dem Kind die Problematik des Lutschens. Dazu bietet es sich meistens an, ein Bonussystem in Form einer Antilutschkarte (Abb. 15) einzuführen. Die Compliance des kleinen Patienten steigt dadurch beträchtlich, da lutschfreie Etappen belohnt werden. In vielen Fällen sorgt allein die Beendigung des Lutschhabits schon für einen Selbstaussgleich der Kiefer und einen Schluss des offenen Bisses, dies allerdings nur in Fällen ohne skelettale Komponente.

Falls die Compliance des Patienten über die Antilutschkarte nicht gelingt, bestehen noch weitere Möglichkeiten, das Lutschhabit abzustellen. So lässt sich zum Beispiel eine sog. Daumengarage konstruieren (Abb. 16). Diese Apparatur sorgt für einen Erinnerungseffekt und macht gleichzeitig das Lutschen unmöglich und nimmt dadurch die Freude am Lutschen.

Falls das Lutschen vor allem nachts und unbewusst eintritt kann man eine Mundvorhofplatte (MVP) einsetzen. Dabei handelt es sich um einen herausnehmbaren Apparat (Abb. 17, 18), der das Einführen des Daumens in den Mund verhindert und somit eine ähnliche Wirkung wie die Daumengarage hat. Zusätzlich lassen sich durch die MVP die protrudierten oberen Inzisiven retrudieren, auch die Umstellung auf die Nasenatmung und fehlerhafte

Schluckmuster sollen sich hierdurch beheben lassen. In totalen Verweigerungsfällen kann ein festsitzendes Zungengitter hilfreich sein.




Abb. 15: Antilutschkarte

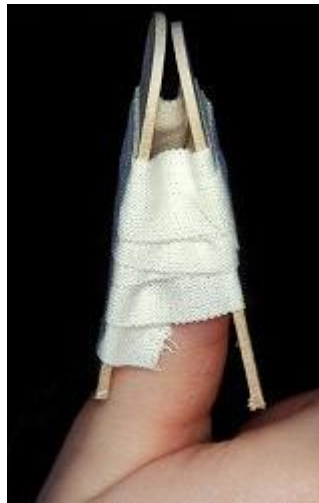

Abb. 16: Daumengarage




Abb. 17: Mundvorhofplatte schematisch

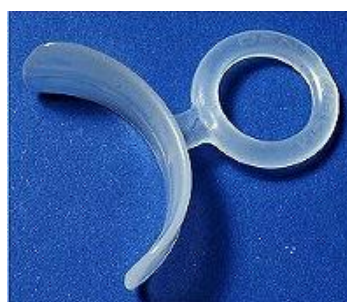

Abb. 18: MVP aus Kunststoff

## Abgewöhnung von Zungenhabits

Zur Abgewöhnung müssen die bereits vorhandenen Automatismen der Muskulatur aufgebrochen werden. Die Zunge wird umtrainiert. Hierbei sind Abschirmgeräte wie die Mundvorhofplatte wiederum indiziert. In schwierigeren Fällen sind Platten mit Zungengitter und Spikes zu verordnen. Die Spikes dienen nur der stetigen Erinnerung daran, dass die Zunge nicht frontal-palatal eingelangert werden soll.

Als Sonderfall soll hier noch die Therapie von Patienten mit Down-Syndrom angesprochen werden. Bei diesen wird kein Habit bekämpft sondern die Zungenfunktion soll frühzeitig gestärkt werden, da dadurch die Exoglossie und Makroglossie wirksam verringert werden können. Die hypotone Zungen-, Lippen- und Wangenmuskulatur wird schon frühzeitig mit Stimulationsplatten nach CASTILLO MORALES stimuliert.

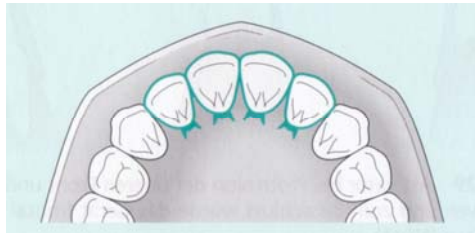


Abb. 19: Spikes

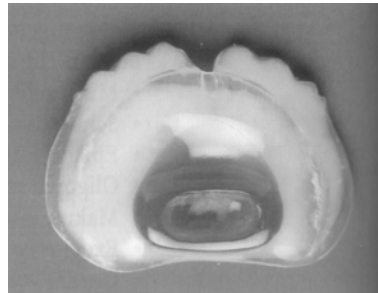


Abb. 20: Stimulationsplatte

## Abgewöhnung der Mundatmung

Der Patient muss durch einen HNO-Spezialisten untersucht werden um abzuklären, ob eine nasale Obstruktion vorliegt, die chirurgisch zu behandeln ist. Nach einer eventuellen chirurgischen Korrektur ist nicht sofort mit einem Verschwinden der Mundatmung zu rechnen, dies stellt sich erst nach Gewöhnung des Körpers und Abheilen der Wunde ein. Allerdings ist die chirurgische Behandlung nicht immer erfolgreich und die Mundatmung bleibt bestehen.

## Weitere Kausaltherapien

- Vitamin-D-Gaben helfen einem rachitisch offenen Biss vorzubeugen
- Bei Schmelzhypoplasien sind konservierende oder prothetische Versorgungen der betroffenen Zähne vorzunehmen
- Infraokkludierte ankylotische Milchmolaren sind zu entfernen

## **Symptombezogene Therapie**

### **Bissenkung**

Bei der Bissenkung werden die passive und die aktive Bissenkung unterschieden.

#### ***Passive Bissenkung***

Bei dieser Methode werden die in Kontakt stehenden Zähne/Zahngruppen belastet und die infraokkludierenden Zähne/Zahngruppen entlastet. Durch die beim Aufbiss auf die posterioren Bite-blocks (Abb. 21) ausgeübte Kraft werden die Seitenzähne intrudiert bzw. am Durchbruch gehindert. Durch den ungehinderten Durchbruch der Frontzähne und die Seitenzahnintrusion kommt es meistens zum Bisschluss. Während des Wachstums kann durch diese Apparatur eine Rotation des Unterkiefers nach vorn und oben erfolgen, was auch zum Bisschluss führt.

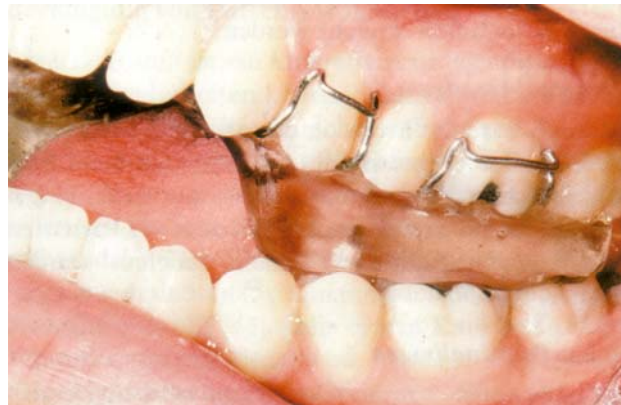

Abb. 21: passiver posteriorer Bite-block

#### ***Aktive Bissenkung***

Bei dieser Methode werden nicht in Kontakt stehende Zähne/Zahngruppen elongiert und die in Kontakt stehenden Zähne/Zahngruppen intrudiert. Dies geschieht durch Einbringen aktiver Elemente. Dies führt zur Steigerung der Effektivität gegenüber passiven Aufbissbehelfen, da die aktiven Elemente fortlaufend neu aktiviert werden können.

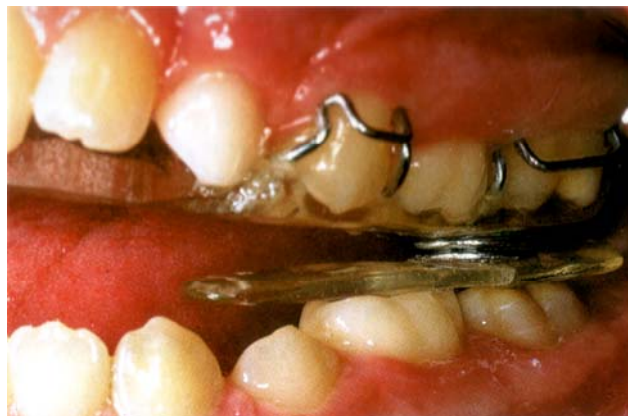

Abb. 22: aktiver posteriorer Bite-block

Außerdem gibt es seit einigen Jahren Aufbissbehelfe mit integrierten Magneten. Diese unterscheiden sich vor allem von den oben genannten Apparaten dadurch, dass diese Apparatur aus 2 Teilen besteht, die im Ober- und Unterkiefer eingesetzt werden. In die Bite-blocks sind gegensinnig ausgerichtete Magnete eingelassen. Diese üben permanent eine Kraft auf die Seitenzähne aus, diese Kraft wird desto größer, je näher sich die Magnete kommen. Die Effektivität ist gegenüber den aktiven Bite-blocks noch weiter gesteigert. Ein großer Nachteil besteht aber in der Compliance. Diese muss zuerst ausgelotet werden, durch eine herausnehmbare Magnetapparatur. Sofern das ohne Schwierigkeiten seitens des Patienten

verläuft, kann eine festzementierte Variante eingegliedert werden. Mit festzementierten Apparaten kann sich ein Behandlungserfolg innerhalb weniger Monate einstellen. Teilweise können durch die Magnete laterale Kräfte wirksam werden, die zu seitlichen Kreuzbissen oder Bukkalokklusionen führen können. Diese Nebeneffekte lassen sich aber durch palatinale Einbisse in der Apparatur und kürzere Behandlungszeiten reduzieren. Außerdem korrigieren sich diese Nebeneffekte teilweise ein paar Monate nach Behandlungsabschluss.

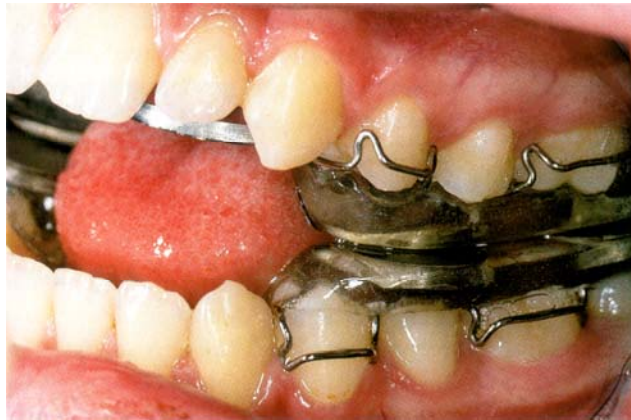


Abb. 23: magnetischer posteriorer Bite-block

### ***Offener-Biss-Aktivator***

Ein funktionskieferorthopädisches Gerät das die Seitenzähne durch Aufbiss belastet und gleichzeitig die Frontzähne nicht belastet (manchmal durch Einschleifen).

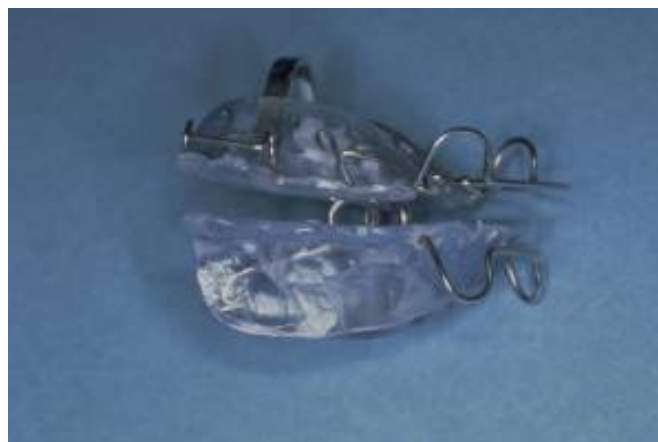

Abb. 24: Sander I Federaktivator von dorsal (oben) und lateral (unten)

Bei zusätzlich protrudierten Inzisiven kann man die Retrusionsbewegung indirekt (durch Einschleifen des Geräts) verlängern und dadurch einen Bisschluss erzielen.

### ***Therapie beim skelettal offenen Biss***

Beim skelettal offenen Biss kann während des Wachstums in der Pubertät versucht werden, das vertikale Wachstumsmuster vor allem im Seitenzahnbereich zu bremsen. Durch Intrusion der Molaren, Extrusion der Inzisiven und eventuell Exzision von Prämolaren (Bissenkung) lässt sich ein teilweiser oder vollständiger Schluss des offenen Bisses erzielen.

Nach Abschluss des skelettalen Wachstums lassen sich lediglich Zahnbewegungen durchführen. Die extrudierenden und intrudierenden Zahnbewegungen haben aber nur gute Aussichten auf Erfolg, wenn die Ursachen (meist Habits) abgestellt werden.

Zur skelettalen Bissenkung können eine Kopf-Kinn-Kappe mit Vertikalzug oder ein High-pull-Headgear verwendet werden (Abb.: 22).

### ***Kombiniert kieferorthopädisch-chirurgische Therapie***

Wenn der Biss durch die Therapie nicht vollständig geschlossen wurde, müssen chirurgische Maßnahmen nach Abschluss des Wachstums ergriffen werden. Der schuldige Kiefer (es können auch beide schuldig sein) wird gespalten und in richtiger Position wieder zusammengesetzt und mit Platten verschraubt. Im Oberkiefer kommt hierfür meist die LeFort I Osteodistraction in Frage, im Unterkiefer die senkrechte Ramusspaltung. In Einzelfällen ist auch eine Oberkiefersegmentumstellung indiziert.

Auch bei Makroglossie ist eine chirurgische Intervention notwendig (Zungenverkleinerung).

### ***Festsitzende Apparate***

Mit Hilfe von Multiband-Apparaturen können gleichzeitig Schneidezähne extrudiert und Molaren intrudiert werden.

Die oberen Molaren können auch mit Hilfe eines Transpalatinalbogens (nach GOSHGARIAN) intrudiert werden (Abb.: 23).

### ***Sonderfall seitlich offener Biss***

Beim seitlich offenen Biss kann ein Aktivator mit fraktioniertem Einschleiff, ein Bionator oder festsitzende Apparaturen mit intermaxillären Gummizügen oder umgekehrter Spee-Kurve eingesetzt werden.

### ***Rezidivgefahr***

Beim habituell offenen Biss hängt die Behandlungsdauer von der Zeit ab, die der Patient zur Abgewöhnung des Habits braucht.

Beim skelettal offenen Biss dauert die Behandlung relativ lange, da bis zum Ende des Wachstums behandelt und/oder retiniert werden muss.

Sehr hohe Rezidivgefahr besteht bei Wiederaufnahme des Habits bei Makroglossie, extrem vertikales Wachstum, bei der Bissöffnung durch den Durchbruch der 2. Molaren, nach aktiver Intrusion der Molaren / Extrusion der Front und auch nach Operationen kann es zu Rezidiven kommen.

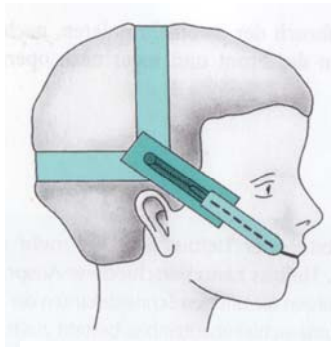


Abb. 25: High-pull-Headgear




Abb. 26: Transpalatinalbogen

# Anhang

## **FRS-Auswertung**

Kieferbasiswinkel:	Winkel zwischen SpE und GoMe
Gonionwinkel:	Ar-Go-Me
Untere Gesichtshöhe:	Strecke Subnasale – Menton
Posteriore Gesichtshöhe:	Strecke Sella – Gonion
Proklinierte OK-Inzisiven:	OK1-N-S-Winkel vergrößert OK1-SpE-Winkel vergrößert
Retrognather Unterkiefer:	SNB-Winkel verkleinert ANB-Winkel vergrößert WITS-Wert vergrößert
Y-Achsenwinkel:	N-S-Gn

## **Literaturangaben und Bildnachweis**

### **Quellen**

Kahl-Nieke, B.:	Einführung in die Kieferorthopädie, 2. Auflage
Dietrich, P.:	Praxis d. Zahnheilkunde Kieferorthopädie I und II., 4. Auflage
Reichenbach/Brückl:	Kieferorthopädische Klinik und Therapie, 7. Auflage
<u>Internet:</u>	
Wikipedia	(de.wikipedia.org)
Zahnwissen-Lexikon	(www.zahnlexikon-online.de)
Universität Ulm	(www.uni-ulm.de)
Universität Giessen	(www.uniklinikum-giessen.de)
UKE Hamburg	(www.uke.uni-hamburg.de)
ZM Online	(www.zm-online.de)
KFO Online	(kfo-online.de)
Spaltzentrum Würzburg	(www.lkg-zentrum.de)

### **Bildnachweis**

Titelbild, Abb.: 3:	www.uniklinikum-giessen.de
Abb.: 1, 2, 4, 8,	www.zahnlexikon-online.de
Abb.: 5, 6, 7, 9, 10, 11, 12, 13, 14, 19, 20, 25, 26	Einf. i.d. Kieferorthopädie, 2. Auflage
Abb.: 15, 16, 18	www.zm-online.de
Abb.: 17	kfo-online.de
Abb.: 21, 22, 23	PdZ Band II, 4. Auflage
Abb.: 24	www.uni-ulm.de